

## LAPAROSKOPİK RADİKAL NEFREKTOMİ

Dr. Ali Rıza Kural

Laparoskopik Nefrektomi ilk kez Ralph Clayman tarafından 1990 yılında Washington Üniversitesinde gerçekleştirilmiştir (16). İlk başarılı vaka 85 yaşında bir hastaydı. Daha sonra transperitoneal ve retroperitoneal laparoskopik nefrektomi giderek yaygınlaşmaya başlamıştır. Basit nefrektominin ardından Laparoskopik Radikal nefrektomi ve sonra da parsiyel nefrektomi de laparoskopik yolla yapılmaya başlanmıştır. Ayrıca üst üriner sistemin değişici epitel hücreli tümörlerinde de laparoskopik nefroureterektomi uygulanabilmektedir.

### Laparoskopik Nefrektomi

#### Endikasyonları:

#### Benign Renal Hastalıklar:

- 1) Kronik obstrüksiyon, infeksiyon ve lomber ağrı ile birlikte seyreden fonksiyonu ileri derecede azalmış böbrek
- 2) Renovasküler hipertansiyon
- 3) Semptomatik multistik böbrek hastalığı
- 4) Donör nefrektomi

#### Malign Renal Hastalıklar:

- 1) T1 evre Böbrek hücreli kanser
- 2) Üst üriner sistem değişici epitel hücreli kanseri

#### Hazırlık:

Tüm hastalarda rutin kan, idrar analizleri ve idrar kültürü yapılmalıdır. Böbrek kanseri olgularında akciğer grafisi, batin CT veya MR (mümkünse 3 boyutlu), kemik sintigrafisi yapılmalıdır. 3 boyutlu görüntüleme ile tümörün böbrek içerisindeki yerleşimi, pelvikaliseal sistemle olan komşuluğu, hiler bölgede renal arter ve venle olan komşuluğu daha iyi değerlendirilebilir. Ayrıca renal arterdeki anomaliler de ortaya konulabilir.

Laparoskopik renal cerrahi yapılacak hastalara 1 gece önceden pürgatif vererek barsak hazırlığı yapılmalıdır. Ayrıca cross match yapılmış 2 ünite kan hazır olmalıdır.

Hastanın karşı taraftaki rektus kasından

hasta taraftaki posterior aksillar hatta kadar olan bölgesi ameliyat öncesi hazırlanmalıdır. Antiembolik çorap giydirilmesi veya aralıklı kompresyon bandajı bacağa yerleştirilmelidir. Hasta genel anestezi aldığı anda nazogastrik tüp ve üretral kateter hemen konulmalıdır.

#### TRANSPERİTONEAL TEKNİK:

Hasta 60 derece flank pozisyonda iken masa fleksiyona getirilmelidir. Hastanın baş, boyun, kalça, diz, aksilla ve eklem bölgelerine yumuşak destekler konulmalıdır. Ayrıca baş, kollar ve bacaklarda nöromusküler gerilmeyi önlemek için pozisyon verirken dikkatli olmak gerekir. Cilt ksifoid'den perineye, arka aksiller hattın karşı tarafta rektus kasının dış kenarına kadar silinmelidir. Ameliyat masası düz pozisyona getirilerek, Veress iğnesi veya Hasson trokar ile göbek hizasından girilir ve pnömoperitoneum yaratılır. Karın içi CO2 basıncı 12-14 mm. Hg. ya ulaşıncaya kadar insuflasyona devam edilir. Sağ ve sol tarafta port yerleri birbiriyle hemen hemen aynıdır. Ancak sağ tarafta karaciğer ekartasyonu için ek bir port daha konulur. Port yerleri olarak, tekniğin daha çok uygulanmasıyla birlikte ilk tarif edilenlerden daha farklı yerler kullanılmaktadır.

#### GEREKLİ ALETLER :

- \* Veress iğnesi
- \* 5, 10, 12 mm.lik portlar
- \* 30 derece 10 mm.lik optik
- \* Atravmatik grasping forseps
- \* İyi yalıtılmış monopolar hook elektrod
- \* Right angle dissektör
- \* Laparoskopik ekartörler
- \* Aspirasyon ve yıkama probu
- \* Yalıtılmış monopolar elektromakas
- \* LapSac veya Endocatch II organ torbası
- \* Ultracision: Harmonik Bıçak
- \* Vasküler endoGIA (12 mm.)
- \* 5/ 10 mm.lik laparoskopik hemoklipler
- \* Bipolar forseps

Sağ taraftaki port bölgelerine göz atacak olursak:

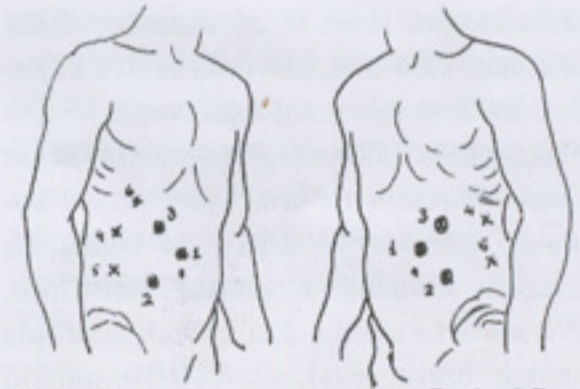
- 1) Pararektal supraumbilikal 10-12mm. lik port

- 2) Midklavikular subkostal 10-12 mm.lik port
- 3) İliak krest'in üzerinde midklavikular hatta yakın 12 mm.lik port
- 4) Anterior hatta subkostal 5 mm.lik port
- 5) Karaciğer ekartasyonu için sağda ksifoid'in kaudalinde orta hatta 5 mm.lik port

Şişman hastalarda iliak krest hizasında hilus disseksiyonuna yardımcı olmak amacıyla iliak krest hizasında, pararektal hatta 5 mm.lik bir port daha konulabilir (Resim I A).

Sol tarafta ise yukarıdaki 1, 2, 3, 4. portlara ek olarak yine şişman hastalarda yukarıda bahsedilen hilus disseksiyonuna yardım amacıyla iliak krest hizasında, pararektal hatta 5 mm.lik bir port daha konulabilir (Resim I B).

Sağ ve solda, eğer organ torbalamada sorun yaşanırsa, anterior aksiller hatta, iliak krest üzerinde 5 mm.lik bir port daha kullanılabilir.



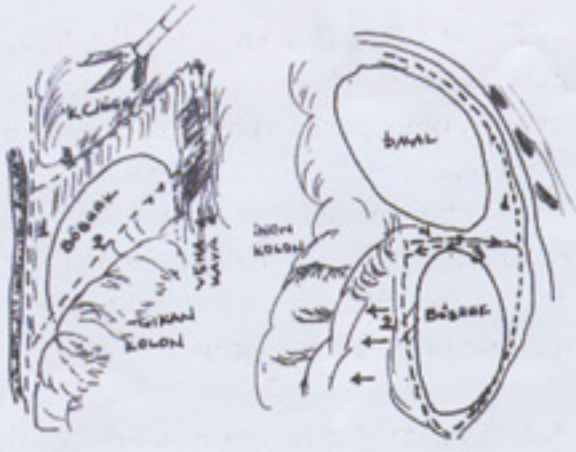
Resim I A

Resim I B

Resim II Transperitoneal Laparoskopik Radikal Nefrektomi'de trokar yerleri A : Sağ, B : Sol, 1) Supraumbilikal pararektal bölgede 10 mm.lik kamera portu 2) Midklavikular hatta krista iliaka ile göbek arasında 12 mm.lik çalışma portu 3) Midklavikular hatta subkostal 10-12 mm.lik çalışma portu 4) Ön aksiller hatta subkostal 5 mm.lik asistan portu 5) Ön aksiller hatta krista iliaka üzerinde ek yardım portu 6) Sağda karaciğer ekartasyonu için ksifoid'in kaudalinde orta hatta yakın 5 mm.lik port

#### SAĞDA DİSSEKSİYON:

Sağda portlar yerleştirildikten sonra önce told hattı ve triangular hepatik ligaman kesilir. Sonra posterior koronar hepatik ligaman kesilerek, böbrek üzerindeki çıkan kolon uzantısı alt pol hizasına kadar kesilerek kolon mediale doğru disseke

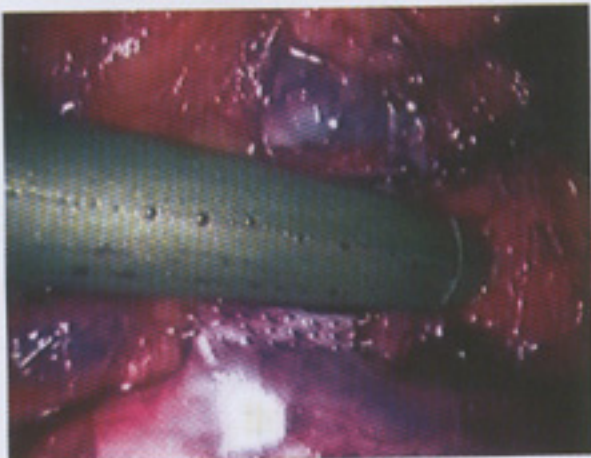

Resim II A

Resim II B

Transperitoneal Laparoskopik Radikal Nefrektomi'de disseksiyon aşamaları: A) Sağda: 1) Told hattı ve triangular hepatik ligamanın kesilmesi 2) Alta kolon'un mediale doğru disseksiyonu 3) Hepatorenal bağlantılar ve koronar ligamanın kesilmesi 4) Kocher manevrası ile duodenumun orta hatta çekilip vena kavanın ortaya konması B) Solda: 1) Told hattının böbrek alt polü hizasından diafragma altına kadar kesilmesi 2) İnen kolon'un orta hatta çekilmesi 3) Splenokolik ligamanın kesilmesi 4) Splenorenal ligamanın kesilmesi

edilir. Sonraki aşamada "Kocher" manevrası ile duodenum ekarte edilerek suprarenal venden gonadal vene kadar vena kavanın üzeri disseke edilir (Resim II A). Üreter bulunarak kliplenir ve kesilir. Bu aşamada arka planda psoas görülecektir. Böbrek alt polünün hafifçe yukarı kaldırılmasıyla birlikte pedikülün disseksiyonu daha kolay olacaktır. Böbrek veni künt disseksiyonla ortaya konulur. Bu aşamada renal arter, venin hemen yukarısında kolayca görülecektir. Right angle dissektör ile arter iyice ortaya konulup yanında ve arkasında başka bir oluşum olmadığına kanaat getirilince, 3'ü aorta tarafında, 2'si böbrek tarafında olmak üzere renal artere 9-10 mm.lik toplam 5 klip konulur. Renal ven vasküler endoGIA ile kesilir (Resim III). Bazen renal artere ulaşmak için kamera en alttaki 12 mm.lik porta taşıyıp cerrah



Resim IV Renal ven Endo GIA ile kesildikten sonra

subkostal 12 mm.lik porttan çalışabilir. Bu durumda supraumbilikal port ekartasyon için kullanılır. Renal arter ve venden sonra adrenaletomi için sağda inferior vena kavadan çıkan adrenal ven bulunarak kliplenir ve kesilir. Vasküler bağlantıları kesilen böbrek etrafı yağ dokusu ile birlikte arkada ve yukarıdaki bağlantılardan kurtarıldığında böbrek artık çıkarılabilecek haldedir (7, 13).

### SOLDA DİSSEKSİYON:

Solda Told hattı böbrek alt pol hizasından diafragma kadar kesilerek inen kolon künt disseksiyonla mediale doğru çekilir. Lineokolik ligaman da kesilerek kolonun mediale çekilmesine devam edilir. Yukarıda pankreas kuyruğu komşuluğu daima akılda tutulmalıdır. Sonraki aşamada splenorenal ligaman da kesilerek üst polden Gerota fasyasının içerisine girilir ve böbreğin ön yüzünde disseksiyona devam edilir (Resim II B). Renal venin yukarısında adrenal ven, aşağısında ise gonadal ven bulunarak disseke edilir. Bu venlerin iki tarafına ikişer adet klip konularak ortadan kesilir. Renal ven iyice ortaya konulduktan sonra genelde venin aşağısında ve arkasında renal arter bulunarak disseksiyonla ortaya konulur ve aorta tarafına 3, böbrek tarafına da 2 klip konularak ortadan kesilir. Renal ven endoGIA konularak kesilir. Üreter de bulunarak kliplenir ve kesilir. Solda, renal vene dökülen bir lomber dal olabileceği daima akılda tutulmalıdır. Bu nedenle solda ven disseksiyonunda dikkatli olmak gereklidir.

Her iki tarafta bu aşamalar geçildikten sonra böbrek etrafı bağlantılardan kurtarılarak laparoskopik torba (Endocatch II, LapSac) içerisine konulur ve böbrek loju dışında bir bölgeye yerleştirilir. İntraabdominal basınç düşürülerek kanama kontrolü yapılır. 12 mm.lik portlar içeriden dikilerek kapatılır. Daha sonra karın alt bölümünde yapılan bir insizyondan böbrek dışarı alınır. Cilt insizyonları da kapatılarak ameliyata son verilir. Nazogastrik tüp aynı gün veya ertesi gün alınarak oral beslenmeye geçilir.

### KOMPLİKASYONLAR:

Operasyon esnasında pnömoperitoneum için kullanılan CO2'nin absorpsiyonuna

bağlı hiperkapnia (hypercapnia) denilen komplikasyon gelişebilir. Aşırı CO2 absorpsiyonuna bağlı olarak sempatik sistem uyarılabilir ve sonuçta kardiyak output artarak vasküler rezistans azalır. Absorbe olan CO2'ye bağlı olarak respiratuar asidoz gelişebilir. Böyle bir durumda derhal desuflasyon yapılmalıdır ve asidoz tedavisi uygulanmalıdır. Çok ender de olsa bazen veress iğne ile ilk girişte bile venöz yapının içine girilerek CO2 insuflasyonu yapılırsa veya ameliyat esnasında açılan bir venden dolaşıma CO2 girerse venöz gaz embolisi oluşabilir ve fatal olabilir. Bu durumda da derhal desuflasyon yapılmalıdır (19).

Laparoskopik nefrektomi esnasında açık ameliyata dönme zorunluluğu (open conversion), bir komplikasyon olarak kabul edilmekte olup görülme sıklığı %4'tür (10). Açık ameliyata dönme nedenleri ciddi organ yaralanması, kontrol edilemeyen kanama veya disseksiyon güçlüğü'dür. Kanama önemli bir komplikasyon olup laparoskopik yolla kontrol edilemiyorsa, açık ameliyata geçilmelidir. Ufak kanamalarda özellikle bipolar forsepsler kullanılmalıdır. Ana damarlar civarında kliplere dokunmadan koterizasyon yapılmalıdır. Aksi takdirde ciddi bir komplikasyonla karşılaşmak mümkündür. Bazen intrakorporeal sütür konularak kanama kontrol edilebilir. Çok ender de olsa endovasküler GIA veya hemokliplere bağlı sorunlar ve komplikasyonlara raslandığı bildirilmektedir. 2 ayrı merkezde toplam 565 nefrektomi olgusunun 8'inde renal ven, 2'sinde de renal arterde endovasküler GIA'in fonksiyonel çalışmaması sonucu problem yaşandığı bildirilmiştir (15). Bu hastaların 2'sinde açık cerrahiye dönmek gerekmiş, diğerlerinde laparoskopik yöntemle kanama kontrol edilebilmiştir.

Ayrıca laparoskopik esnasında organ yaralanmaları (barsak, dalak, karaciğer) da olabilir. Ameliyat esnasında farkedilen yaralanmaların tedavisi yapılmalıdır. Dikiş konulması gereken durumlarda ekibin intrakorporeal sütür deneyimi olması şarttır. Özellikle monopolar aletlerle farkında olmadan gelişen barsak hasarında postoperatif dönemde akut karın tablosu karşımıza çıkabilir. Bu yönden postoperatif dönemde takip çok önemlidir. Bis-

hoff ve arkadaşları 915 laparoskopik girişimde 2 hastada barsak perforasyonu, 6 hastada ise barsak serozasında yaralanma olduğunu ve 6'sının erken tanı konularak bunlardan 5'inin intraoperatif tamir edildiğini bildirmişlerdir. 2 olguda ise tanı geç dönemde konulmuştur. Gecikmiş tanıda ise trokar yerinde ağrı, distansiyon, diyare, lökopeni, septisemiye bağlı kardiopulmoner kollaps gibi bulgulara dikkat edilmesi vurgulanmaktadır (3, 14).

Pulmonar emboli, derin ven trombozu gibi komplikasyonlar da postoperatif dönemde raslanmaktadır. Bu nedenle hastalara kompresyonlu bacak bandajı veya antiembolik çorap giydirilmelidir. Gerekli görülürse düşük molekülü heparin de verilebilir.

Geç komplikasyonlardan biri port yeri fıtıklarıdır. Bu nedenle ameliyat bitip karından çıkarken 12 mm.lik port yerleri içeriden mutlaka kapatılmalıdır. Carter Thomason cihazı bu dikişi koymayı çok kolay hale getirir.

#### SONUÇLAR ve TARTIŞMA:

Günümüzde, gelişmiş ülkelerde T1 evre böbrek hücreli kanserin tedavisi, Laparoskopik Radikal Nefrektomi'dir (LRN). Transperitoneal (Standart veya Hand Assisted) veya retroperitoneal yolla uygulanabilen bu yöntemin gelişmesinde videokamera, intrakorporeal endoklipler, vasküler endostapler, harmonik makas gibi aletlerin kullanılması etkili olmuş-

tur. Laparoskopide ilk zamanlar kullanılan monopolar aletlerle termal hasara bağlı barsak yaralanmaları veya port yeri yanıkları oluşabilmekteydi. Daha iyi yatılmış monopolar ve ayrıca bipolar aletlerin kullanılması bu komplikasyonların giderek azalmasını sağlamıştır.

Transperitoneal laparoskopik radikal nefrektomi uygulanan toplam 266 hastada ortalama ameliyat süresinin 4 saat olduğu bildirilmektedir (10). Süre ilk uygulamalarda daha uzun iken artan deneyimle oldukça kısalmıştır. Dunn ve arkadaşları ortalama süreyi 5.5 saat olarak bildirirken, Barrett ve arkadaşları ise 2.9 saat olarak bildirmişlerdir. Yani ekipler arasında da süre yönünden fark vardır. Öğrenme eğrisi ile birlikte sürenin daha da kısalması söz konusudur (Tablo 1).

Yapılan araştırmalar, kan kaybının açık cerrahiye oranla daha az olduğunu ortaya koymuştur. 194 hastaya ait veriler toplandığında ortalama kan kaybı ameliyat başına 199 cc. olarak saptanmıştır (10). Genel olarak tüm çalışmalarda, açık ameliyatla karşılaştırıldığında LAP RN'de kan kaybının daha az olduğu gözlenmektedir (Tablo 1. 2).

Ono ve arkadaşları 6 yıllık period içerisinde laparoskopik (n: 60) ve açık (n: 40) radikal nefrektomi hastalarını karşılaştırdıklarında ameliyat sürelerini 5, 2 vs 3.3 saat, kan kaybını, 255 vs 512 ml, iyileşme süresini de 3 vs 8 hafta olarak bildir-

mişlerdir (10, 20). Ayrıca 5 yıllık hastaliksız oranı % 95.5 vs % 95.7 olarak belirtilmiş olup, port yeri nüksünün olmadığı da bildirilmektedir. Yatış süresi ve işe dönüş süresinin açık ameliyata oranla daha kısa olması, yara nedbesinin daha küçük olması laparoskopik radikal nefrektominin diğer avantajlarıdır .

Böbrek etrafı yağ dokusu, üreter üst bölümü ve adrenal gland ile birlikte karın boşluğuna düşürüldükten sonra spesimenin çıkarılması gerekmektedir. Bazı otörler mevcut 12 mm.lik bir porttan organ torbası içerisindeki böbreği morselle ederek çıkartmakta iken diğerleri ise intakt olarak çıkartmayı tercih etmektedirler. Morsellasyon esnasında torbanın delinme riski olduğu gibi, tümörün gerçek T evresini anlamak açısından da güçlükler ortaya çıkabilir. Diğer yandan cerrahi sınır pozitifliğini saptamak için spesimenin intakt olarak çıkarılması gerekmektedir. Bu nedenle 7 cm.lik ağrısız bir insizyondan tüm böbreği çıkartmak daha çok tercih edilmektedir. . Dunn ve arkadaşları laparoskopik radikal nefrektomi uyguladıkları 61 hasta ile açık cerrahi uyguladıkları 33 hastayı karşılaştırmışlar. Bu yazıda dikkati çeken konular sadece 1 hastada açık cerrahiye dönülmüş, ameliyat süresi laparoskopide ortalama 5.5 saat iken açık cerrahide 2.8 saat olarak belirlenmiştir. Diğer yandan laparoskopide grubunda 14 hastada benign patoloji saptanmışken açık cerrahi grubunda sadece 2 hastada xant-hogranulomatöz pyelonefrit olarak bildirilen benign patoloji saptanmıştır.

	Sayı	Op Süre (saat)	Kan K. (ml)	Piyes	Ağırlık (gm)	Yatış Süre (gün)	Komplikasyon% Minör	Majör	Açığa Dönme(n)
Janetschek	73	2.4	170	intakt	-	7.4	8	4	3
Ono ve ark.	91	4.9	300	morsel	279	-	5	8	2
Dunn ve ark.	61	5.5	172	morsel	452	3.4	3.4	3	0
Barrett ve ark	72	2.9	-	morsel	402	4.4	3	8	6
Toplam	297	4.0	199		377	5.0	16	5	11

**TABLO 1:** Laparoskopik Transperitoneal RN serilerinin karşılaştırılması

	Sayı	Op Süre (saat)	Kan K. (ml)	Piyes	Ağırlık (gm)	Yatış Süre (gün)	Komplikasyon% Minör	Majör	Açığa Dönme(n)
Abbou,1997	13	2.2	80	intakt	110	3.0	8	0	0
Ono, 1997	14	4.9	285	?	289	11	7	7	0
Gill, 1999	53	2.9	128	intakt	484	1.6	8	5	2
Toplam	80	3.2	164		294	3.4	11	4	2

**TABLO 2:** Retroperitoneoskopik RN serilerinin karşılaştırılması

Ono ve arkadaşları, yaptıkları çalışmada ağrı kesici gereksinimi, iyileşme süresi ve hastanede yatış süresinin her iki grupta da aynı olduğunu saptamışlardır (20).

Açık ameliyatla karşılaştırıldığında birçok avantajları olmasına karşın, laparoskopik radikal nefrektomi çok daha güç bir ameliyattır. Bu nedenle zaman zaman özellikle ilk olgularda laparoskopiden açık cerrahiye dönmek (open conversion) sözkonusu olabilir. Bu oran ekiplere göre farklılık göstermekle birlikte ortalama %4 olarak bildirilmektedir. Avusturya'dan Janetschek ve arkadaşları, 73 olguda ortalama ameliyat süresinin 2.4 saat, ortalama kan kaybının 170ml. olduğunu ve hastaların tümünde ameliyatın laparoskopik yöntemle tamamlandığını, yani hiçbirinde açık ameliyata dönmediklerini bildirmişlerdir.

Tartışılan diğer bir konu da tümör nüksüdür. Tümör nüksü elbette ki T evresiyle ve tümörün histolojik grade'i ile doğru orantılı olarak artan bir riskdir. Bu konuda açık ameliyat ile LAP RN arasında önemli bir fark gözlenmemektedir. Port yeri metastazı ise anektodal olarak rapor edilen bir durumdur. Piyesin morsellasyonla çıkarıldığı durumlarda organ torbasının bir yerden delinip port yerinde tümör hücrelerinin implantasyonu söz konusu olabilmektedir. Ortalama 2 yıl takibedilen 140 hastanın sadece 1'inde ameliyattan 25 ay sonra port yerinde tümör geliştiği ve 862 gram olan bu tümörün histolojisinin Fuhrmann IV olduğu bildirilmiştir (18). Castilho ve arkadaşları ise 2 olgularında ameliyattan 5 ve 12 ay sonra port yeri metastazı geliştiğini bildirerek bu olgulardan sonra piyesi intakt çıkarmaya başladıklarını belirtmişlerdir (17).

Souile ve arkadaşlarının 1085 ürolojik laparoskopik ameliyatların komplikasyonlarını yayımlarken 171 olguda uyguladıkları nefrektomi'de 1 olguda vena kava yaralanması bildirmekte ve bunun da intrakorporeal dikiş ile kontrol edilebildiğini belirtmektedirler (2).

### HAND ASSISTED LAPAROSKOPİK RADİKAL NEFREKTOMİ

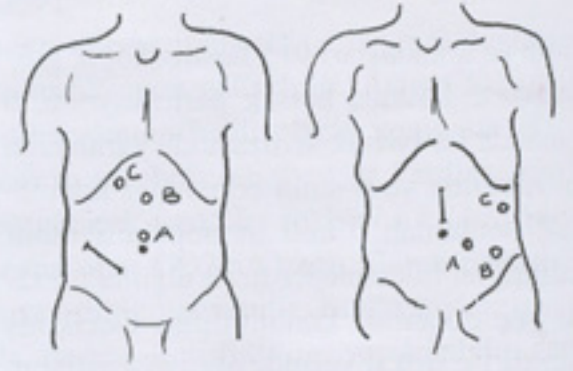
Son yıllarda standart laparoskopik radikal nefrektomi ameliyatına alternatif olarak Hand Assisted Laparoskopik (HAL) radikal nefrektomi yöntemi geliştirilmiştir.

Bu yöntem ilk olarak Shichman ve Sosa tarafından uygulanmış olup nondominant elin ameliyat sahasında kullanılmasının daha güvenli olacağı belirtilmiştir (21).

Elin girebileceği bir port ortalama 7 cm. uzunluğundadır. Sağ ve sol tarafta gerek elin gireceği port, gerekse diğer çalışma trokarlarının yerleşimleri farklılık göstermektedir. Sağ tarafta el portu için, batın alt kadranda göbek ile krista iliaka arasında oblik şekilde bir insizyon yapılır. Bu insizyonda adele lifleri arasından girilerek periton açılır ve el portu yerleştirilir. Şimdiye dek İntromit, Pnömosleve, Handport, Omniport, Lap Disc gibi el portları kullanılmıştır. Ancak Gelpport diğerlerine oranla daha üstün nitelikleriyle daha çok kullanılır hale gelmiştir. Gelpport 3 unsurdan oluşmaktadır. Önce "Wound Protector" insizyondan batın içerisine konulduktan sonra üzerine "Wound Retractor" yerleştirilir. Sonra elin gireceği Gelpport, wound retractor'un üzerine monte edilir. Gelpport içerisinden intraperitoneal CO2 insuflasyonu yapıldıktan sonra göbek hizasında 12 mm.lik çalışma portu ve ikinci olarak da göbekten 4-5 cm. yukarıda orta hatta 10 mm.lik kamera portu açılır. Ayrıca karaciğer ekstasyonu için ksifoidin kaudalinde orta hatta yakın 5 mm.lik bir port daha açılır. Solda ise el portu göbek üstünde orta hatta yapılan bir insizyon aracılığıyla konulmaktadır. El portu konulduktan sonra göbek ile krista iliaka arasında 12 mm.lik bir çalışma portu, krista iliakaya yakın bir yerde de 10 mm.lik bir kamera portu yerleştirilir. Ayrıca yardım ve ekstasyon amacıyla ön koltuk altı çizgisinde subkostal 5 mm.lik bir port daha yerleştirilir (21) ( Resim IV-A ).

Gelpport diğer el portlarına oranla daha üstün özellikleri olduğu belirtilmektedir. Ameliyat esnasında gerektiğinde elin ameliyat sahasından çıkartılıp tekrar geri sokulması çok kolay olmakta ve bu süre içerisinde CO2 kaçağı olmamaktadır. Ayrıca el dışardayken Gelpport içerisinden bir trokar konulup gaz kaçağı olmadan çalışabilme olanağı da vardır (6) (Resim IV-B).

Dr.Ernest Sosa ve arkadaşları tarafından sunulan AUA kursunda handport sağda batın alt kadranda oblik, solda ise göbek hizasında orta hatta olarak yerleştirilmek-



Resim IV-A

Resim IV-B

Hand assisted laparoskopik radikal nefrektomi'de el portu ve trokar yerleri : A) Sağda el portu: Batın sağ alt kadranda göbek ile krista iliaka arasında 7-8 cm.lik oblik insizyon A) 10 mm.lik kamera portu B) 12 mm.lik çalışma portu C) 5 mm.lik çalışma portu  
B) Solda el portu: Göbek üzerinde 7-8 cm.lik insizyon A) 12 mm.lik çalışma portu B) 10 mm.lik kamera portu C) 5 mm.lik çalışma portu

tedir. Kamera portunun da ön koltuk altı hattında konulduğu bu düzende cerrah ve kamera tutan asistan hastanın iki yanında karşılıklı durmakta ve karşılıklı olarak iki ayrı monitör kullanılmaktadır. Aslında HAL tekniğinde trokar yerleri bazı ekoller tarafından daha farklı tanımlanmaktadır. Bir grup hand portu sağ ve solda göbek üzerinde orta hatta açmakta bu kez solda nondominant el içerideyken sağda da dominant el yani sağ el içeride olup, sol el çalışma portlarında kullanılmaktadır (Levelee ve ark). Wisconsin üniversitesi'nden Fadden ve Nakada ise her iki tarafta da el portunu orta hatta açmakta ve sağ tarafta kamera portunu Mc Burney bölgesinde açarken çalışma portunu da midklavikular subkostal bölgeye yerleştirmektedirler (9).

HAL radikal nefrektomide, sağ ve sol taraftaki disseksiyonlar standart laparoskopiden farklı değildir. Nondominant elin içeride olması disseksiyonu daha kolaylaştırmaktadır.

Nakada ve arkadaşları HAL RN uyguladıkları 18 olguyu açık cerrahi uyguladıkları 18 olguyu karşılaştırmışlar ve 1. grupta ortalama yatış süresi 3.9 gün olarak bildirilirken, normal aktiviteye dönüşü 15.8 gün, 2. grupta ise yatış süresini 4.7 gün ve normal aktiviteye dönüşü 22.7 gün olarak bildirmişlerdir (3).

Caleb ve arkadaşları 22 hand assisted ve 16 standart LAPRN uyguladıkları hastaları retrospektif olarak mukayese etmişler HAL RN grubunda çıkarılan tümörle-

rin ağırlığının diğerine oranla daha fazla olduğunu (ortalama 658 gm. vs 482 gm.), ortalama ameliyat süresinin HAL RN'de daha kısa olduğunu (205 vs 270 dakika) ve deneyimle birlikte standart LAP RN'de ameliyat süresinin giderek kısalmasına karşın, HAL RN'de çok değişmediğini vurgulamışlardır (4). Standart LAP RN grubunda piyesin ağırlığının daha az olması bu grupta morsellasyon uygulanmasına bağlanmaktadır. Bu çalışmada şişman hastalarda HAL RN'nin daha zor olduğu, ancak piyes intakt çıkarılmak isteniyorsa HAL RN'nin standart RN'ye oranla daha avantajlı olduğu da vurgulanmaktadır (Tablo 3). Landman ve arkadaşları da 16 HAL RNU uygulanan olgu ile 11 standart LAP RNU

sa, RHK'de uygulanan standart LAP RN' de daha mı az perirenal yağ çıkartılıyor sorusunu tartışmaya açmak gerekir. Yine bu çalışmada ameliyat sonrası hastanede yatış sürelerinin komplike olmayan olgularda çok farklı olmadığı belirtilerek, iş ve normal aktiviteye dönüş süresinin HAL RNU'de daha uzun olduğu vurgulanmıştır (Tablo 4).

HAL RN' yi savunan yazarlar böbrek piyesinin açık cerrahide olduğu gibi intakt bir şekilde çıkartılmasının önemini vurgulamakta ve standart LAP RN'de morsellasyonun risklerinden bahsedilmektedir. Morsellasyon yapılarak çıkartılan piyeste tümör evrelendirmesinin ve histolojik tanının doğru yapılamayacağı bilinen bir

kalize, hilustan uzak tümör ve daha önce karın cerrahisi geçirmemiş olgular seçilmeli.

- Büyük çaplı, hilusta lokalize ve renal ven tutulumu olan tümörler; aşırı kilo lu veya uzun boylu, adeleli hastalar; daha önce karın cerrahisi geçirmiş hastalardan sakınılmalı.

#### RETROPERİTONEAL LAPAROSKOPİK RADİKAL NEFREKTOMİ

Retroperitoneoskopi ilk kez 1969 yılında Bartel ve arkadaşları tarafından uygulanmış ve Wickham 1979 yılında retroperitoneoskopik üreterolitotomiyi ilk kez uygulamıştır. İlk retroperitoneoskopik nefrektomi ise St.Louis'te Clayman ve arkadaşları tarafından uygulanmıştır. 1992

	Sayı	Op Süre (dakika)	Kan K. (ml)	Ağırlık (gm)	Yatış süre (gün)	Normal Akt. (gün)	İşe Dönüş (gün)	Açığa dönme (n)
Nakada, HAL	18	220	170	402	3.9	16	27	0
Açık	18	118	237	601	4.7	23	53	-
Dunn, StdLAP	61	330	172	452	3.4	?	25	1
Açık	33	170	451	666	5.2	?	56	
Nelson, HAL	22	205	204	658	2.7	14	35	0
StdLAP	16	270	289	482	2.4	14	25	0

**TABLO 3:** Standart LAP RN, HAL RN ve Retroperitoneoskopik RN serilerinin karşılaştırılması

	Sayı	Op Süre (dakika)	Kan K. (ml)	Ağırlık (gm)	Yatış süre (gün)	Normal Akt.(gün)
Shalhav,StdLAPNU	25	460	199	445	3.6	19
Açık NU	17	235	441	380	9.6	70
Gill, RetroPLAPNU	42	222	242	559	2.3	33
AçıkNU	35	280	696	388	6.6	57
Seifman,HAL NU	16	320	557	?	3.9	18
Açık NU	11	195	345	?	5.2	53

**TABLO 4:** Açık, Standart LAP, HAL, Retroperitoneal RNU serilerinin karşılaştırılması

uygulanan olguları karşılaştırmışlardır. Bu çalışmada da HAL RNU'nin ortalama 80 dakika daha kısa sürede uygulandığı belirtilerek çıkarılan piyes ağırlığı HAL RNU'de ortalama 576 gm. iken standart LAP RNU'de 335 gm. olduğu vurgulanmıştır (5). Bu çalışma grubunda radikal nefrektominin üst üriner sistem değişici epitel hücreli kanseri için uygulandığını düşünürsek piyes ağırlıklarının çok farklı olmaması beklenirdi. Clayman, McDo-ugall gibi deneyimli cerrahların da olduğu bir grupta böyle bir sonuç veriliyor ve genelde standart LAP RN ile HAL RN sonuçları karşılaştırılırken 2. grupta da-ima daha fazla piyes ağırlığı belirtiliyor-

gerçektir. Diğer yandan literatürde az sayıda da olsa, morsellasyon esnasında organ torbasının delinip saçılan tümör hücrelerinin port yerlerinde metastaz oluşturabileceği bildirilmektedir (17, 18). Eğer piyes bütün olarak çıkartılacaksa bu insizyonu ameliyatın başında yapıp içerideki elin yardımıyla daha kısa sürede, daha emin bir şekilde ve daha düşük komplikasyon yüzdesiyle radikal nefrektominin tamamlanması HAL uygulayanlar tarafından savunulan diğer bir konudur (21).

#### HAL RN'ye BAŞLAYANLARA OTÖRLERİN ÖNERİLERİ:

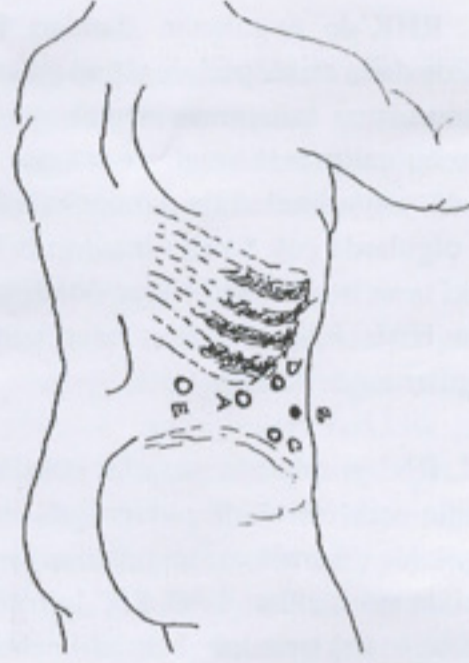
- Başlangıçta küçük çaplı, alt polde lo-

yılında Gaur'un balonla retroperitoneal bölgeyi şişirip çalışma sahası oluşturması sonucu giderek retroperitoneal laparoskopik teknikler daha fazla uygulanmaya başlanmıştır.

Standart flank pozisyonundaki hastada retroperitoneoskopik radikal nefrektomi'de ilk aşamada balon gerota fasyası dışında şişirilir. İlk giriş son kotun ucundan yapılan 1.5-2 cm.lik insizyondan ekartörler yardımıyla girilerek adele lifleri disseke edilir. Parmak ucuyla retroperitoneuma ulaşıldığında balon dilatatör şişirilir. Bu amaçla kullanılan trokara eklenmiş balonlar kullanılmaktadır. Erişkinlerde ba-

lon 800-1000 ml. hava ile şişirilmektedir. Bu şekilde böbrek etraf yağ dokusu ile birlikte öne ve ortaya doğru itilir. Genelde böbrek arkasındaki yağ dokusu ön taraftan daha azdır. Balon indirildikten sonra yerine künt uçlu 10 mm.lik trokar yerleştirilir. Bu trokarın internal fasyal balonu vardır ve balon şişirildiğinde hava kaçırmayacak bir yalıtım sağlanır. Daha sonra CO2 ile retroperitoneum 15 mm. Hg'ye kadar insufle edilir. Bu aşamada psoas kası, yağ dokusunun altında böbrek arterinin pulsasyonu, aortanın pulsasyonu, sağda şerit gibi vena kava, ureter, gonadal ven ve peritonun lateral refleksiyonu görülebilmelidir.

Retroperitoneal bölgede konulan çalışma portları birbirine yakın olmaktadır. Transperitoneal nefrektomide teknikte bu mesafe 12 - 14 cm. iken, retroperitoneal teknikte 6 - 8 cm. olmaktadır. İkinci portun konulması bimanuel kontrol ile yapılır. Desuflasyon yapılarak künt uçlu trokar çıkartılır. Bu ilk porttan işaret parmağı sokularak öndeki periton orta hatta doğru iyice mobilize edilir. Daha sonra S retraktör bu insizyondan konularak işaret parmağın da rehberliğinde aşağıda orta aksiller hatta krista iliakanın üzerinde 12 mm.lik alt midaksiller port (LMAL / 2) , yukarıda kot kenarı altında 5 veya 10 mm.lik yukarı midaksiller port (UMAL/ 3) ve ilk port hizasında ön aksiller hatta 5 mm.lik port (AAL/4) konulur. 2 ve 3. portlar çalışma, 4. port ise ekartör ve yardımcı porttur (12). Son zamanda yazar, 3 port tekniğini tarif etmiştir. Burada 10 mm.lik ilk port'un yanı sıra, aynı hizada ön aksiller hat üzerinde işaret parmağı eşliğinde konulan 12 mm.lik bir 2. port ve arkada erektor spinal kasların 12. kot altında 3. bir 5 mm.lik portla da ameliyatın yapılabilceği bildirilmektedir (Resim V). Tüm portlar konulduktan sonra önce renal arter disseksiyonla bulunarak kliplenir ve kesilir. Daha sonra renal ven ortaya konulur. Solda gonadal ve adrenal venler kliplenerek kesildikten sonra her iki tarafta renal ven endovasküler GIA ile kesilir. Transperitoneal nefrektomide olduğu gibi retroperitoneal LAP RN'de de aksesuar arter ve venler yönünden dikkatli olmak gerekir. Daha sonra böbrek üst ve alt pol, ön yüzde disseksiyonlara devam edilerek yukarıda arzu edildiğinde adrenal damarlar da kontrol edilerek böbrek etraf yağ dokusuyla iyice serbest hale getirilir. Sonraki aşamada Endo-



Resim V  
Retroperitoneoskopik Radikal Nefrektomi'de port yerleri Sağ Radikal Nefrektomi için A) 12. kot ucunda 10 mm.lik kamera portu B) Anterior aksiller hatta 5 mm.lik port C) Altta krista iliaka üzerinde midaksiller hatta 12 mm.lik port D) Yukarıda kot altında midaksiller hatta 5 veya 10 mm.lik port E) Posterior 5 mm.lik port. Sol Radikal Nefrektomi için posterior port (E) 12 mm., alt midaksiller port ise 5 mm. olmakta. Son zamanlarda Cleveland Clinic Foundation'da A, C, D, E portları kullanılmaktadır.

catch II (15 mm. organ torbası) 200 gm'dan büyük piyesi içine alabilecektir. Piyes ya morselle edilerek parçalanmış olarak, ya da 7-8 cm.lik posterior bir insizyondan intakt olarak çıkartılır. Gill ve arkadaşları, 53 retroperitoneoskopik radikal nefrektomi'de ameliyat süresini ortalama 2.9 saat (1.2 - 4.5 saat), ortalama kan kaybını 128 ml. ve yatış süresini de 1.6 gün olarak bildirmişlerdir. Ortalama piyes ağırlığının 484 gm. olarak bildirildiği bu seride 51 olgunun laparoskopik olarak tamamlandığı ve 2 olguda dalak yaralanması ve renal arter yaralanması nedeniyle açık cerrahiye geçildiği bildirilmektedir. Aynı araştırmacı, retroperitoneoskopik LAP RN uyguladığı 34 olgu ile 34 açık RN olgularının karşılaştırdığında, ameliyat sürelerinin her iki grupta aynı olduğu (3.1 saat), açıkta ortalama kan kaybı 370 ml. iken laparoskopide 97 ml. olduğu, laparoskopide yatış süresi 1.4 gün iken açıkta 5.8 gün olduğu ve açık ameliyatta normal aktiviteye dönüşün 10 hafta olmasına karşın laparoskopide 2 hafta olduğunu bildirmektedir (10, 12) (Tablo 2, 3).

#### LAPAROSKOPİK PARSİYEL NEFREKTOMİ :

Laparoskopik Radikal nefrektomi tekniklerindeki deneyimlerden sonra böbrek tümörlerinde parsiyel nefrektominin de la-

paroskopik yapılabilceği bildirilmiştir. Nefrektomiye oranla çok daha güç olan laparoskopik parsiyel nefrektomi, transperitoneal standart, hand assisted veya retroperitoneoskopik olarak yapılabilmektedir. Laparoskopik parsiyel nefrektomi yapılacak hastalar önceden mutlaka 3 boyutlu görüntüleme yöntemleriyle değerlendirilmelidir. Böylece tümörün lokalizasyonu ve böbreğin damar anatomisi daha detaylı şekilde ortaya konulmalıdır. Ayrıca laparoskopik ultrason probu mutlaka kullanılmalıdır. 7.5 - 10 MHz frekanstaki problemlerle çok iyi görüntüler almak mümkün olmaktadır. Uygun vaka seçimi de önemlidir. Tümör polar yerleşimli de egzofitik olmalıdır. Hilus ve pelvikaliseal yapılarla bağlantı gösteren tümörler bu yöntem için uygun değildir.

Port yerleri, böbreğin disseksiyon aşamaları, pedikülün ortaya konulması radikal nefrektomiden çok farklı değildir. Burada böbrek arterinin klampe edilmesi ve emniyetli sıcak iskemi süresince tümörü rezektore edebilmek son derece güçtür. Alternatif olarak böbrek arterini tutmadan bipolar aletler, ultrasonik bıçak (harmonic scalpel), monopolar radyofrekans enerji ile parenkimal hemostaz yapma olanağı sağlayan problemler (Floating Ball), Argon Beam koagülatör, Radyofrekans probu, fibrin yapıştırıcı gibi unsurlarla ameliyatı gerçekleştirmek mümkündür. Ayrıca laparoskopik vasküler klampolarla renal arteri klampe etmek mümkündür. Eğer sıcak iskemi zamanı 30 dakikadan fazla sürecekse renal hipotermi uygulanmalıdır. Gill ve arkadaşlarının tarif ettikleri teknikte böbrek etrafına yerleştirilen bir organ torbası içerisine buz çamuru konulmaktadır. Diğer bir teknikte ise intraarteriel soğuk SF instilasyonu uygulanmaktadır. Son zamanlarda tanımlanan retrograd intrarenal soğutma tekniğinde ise böbreğe 12/14 F üreteral access sheath konularak içerisinden böbrek pelvisine 7 F pigtail kateter yerleştirilir. Bu kateter aracılığıyla pelvise dakikada 75 - 85 ml. soğuk SF verilmektedir. Bu yöntemle kortikal ısı 22 derece, medüller ısı ise 27 dereceye düşmektedir ve hayvan deneylerindeki sonuçlar olumludur. Rezeksiyondan sonra intrakorporeal dikiş, fibrin yapıştırıcı ve Lapra-Ty gibi vicryl'den yapılmış kliplerle parenkimal defekti kapatmak, hemostaz sağlamak mümkündür (8).

Parsiyel nefrektomi HAL ile de yapıla-

bilmektedir. HAL Laparoskopik parsiyel nefrektomide bir elin içeride olması diseksiyonu kolaylaştırmakta ve hemostaz için de avantaj sağlamaktadır. Piyes de el portundan güvenle dışarı alınabilmektedir. Pizzo ve arkadaşları HAL parsiyel nefrektomi uyguladıkları 22 olgunun 15'inde renal hücreli kanser mevcut olduğunu ameliyat süresinin ortalama 243 dakika, kan kaybının 319 ml. olduğunu bildirmişlerdir (21).

Kavoussi ve arkadaşları 104 olguda laparoskopik parsiyel nefrektomi uygulamışlar ve hemostazı argon beam lazer ve okside sellüloz ile sağladıklarını bildirmişlerdir. Tüm olgularda ameliyatın başarıyla tamamlandığı bildirilmekte olup ortalama tümör çapı 2.5 cm. ( 0.8 – 3.9 ), ortalama ameliyat süresi 155 dakika ve ortalama kan kaybı da 365 ml. olarak bildirilmektedir. Ortalama sıcak iskemi zamanı 26 dakika olarak bildirilirken, tüm hastalarda cerrahi sınırın negatif olduğu ve ortalama 22 aylık takip süresince hiçbir hastada lokal nüks olmadığı belirtilmektedir. Yatış süresi ise ortalama 2.1 gündür (8). Abbou ve arkadaşları ise 53 hastada laparoskopik parsiyel nefrektomi uygulamışlar ve 35'inde renal hücreli kanser saptamışlardır. Ortalama 3 yıllık takip süresinde %100 hastaliksız sağ kalım bildirilmektedir (8, 10, 11).

## LAPAROSKOPİK RENAL ABLATİF YÖNTEMLER:

### Kriyoablasyon:

Laparoskopi eşliğinde periferik küçük çaplı renal tümör ortaya konulduğunda önce biopsi alınır ve kanser olup olmadığı ortaya konulur. Daha sonra kriyo probu tümörün içerisine yerleştirilir. Probon ucunda dual-freeze thaw siklusu uygulandığında probun ucunda -40 derecelik bir buz topu ( ice-ball ) oluşturulur. Bu prosedür laparoskopik ve ultrasonografik olarak izlenebilmektedir.

Cleveland Clinic Foundation'da renal kriyoablasyon uygulanan 32 olgunun sonuçları sunulduğunda ortalama ameliyat süresi 2.9 saat, kan kaybı 67 ml., hastanede ortalama yatış süresi 23 saat olarak bildirilmektedir. 3 yıl süreyle izlenen 36 hastanın 22'si renal hücreli kanser olup birçoğunda MR takiplerinde tümöral lezyonun giderek kaybolduğu ancak 1 olguda alınan iğne biopsisinde hala tümör

mevcut olduğu saptanmış ve LAP RN uygulanmıştır (10).

### RF Ablasyon :

Periferik yerleşimli küçük çaplı lezyonlarda, laparoskopi eşliğinde RF ablasyon yapılabilmektedir. Tümör laparoskopik olarak ultrasonografi eşliğinde ortaya konulduktan sonra önce biopsi alınır. Sonra tümörün ortasına yerleştirilen prob açıldığında çok sayıda uçları şemsiye şeklinde açılır. Radyofrekans enerji uygulandığında tümör dokusu 80-100 dereceye ısıtılır ve böylece koagülasyon nekrozu yaratılır. Bu yöntemle deneyimler azdır. Mc.Govern ve arkadaşları 12 olguda perkütan yolla uyguladıkları olgularda lezyonların %95 olguda kaybolduğunu bildirmişlerdir (13).

### Renal hücreli kanser'de laparoskopik girişimler: Cerrahpaşa deneyimi

Şimdiye dek toplam 10 renal hücreli kanser olgusunda laparoskopik girişim uygulandı. 4 olguda standart transperitoneal laparoskopik radikal nefrektomi, 4 olguda hand assisted laparoskopik radikal nefrektomi, 1 olguda da hand assisted laparoskopik parsiyel nefrektomi uygulandı. Radikal nefrektomi olgularında en küçük tümör çapı 4.5 cm., en büyük ise 6.5 cm. idi. Parsiyel nefrektomi uygulanan olguda tümör çapı 2 cm. idi. Tüm olgularda histopatolojik tanı renal hücreli kanser olarak konuldu. Ameliyattan önce akciğer metastazları olan 1 olguda tümör çapı 5 cm. idi ve histopatolojik tanı sarkomatoid renal hücreli kanser olarak konuldu. Bu hasta ameliyattan 9 ay sonra kemik metastazlarının da gelişmesi ve akciğer metastazlarının progresyonuyla kaybedildi. 4 olguda adrenal çıkartıldı.

Radikal nefrektomi olgularında ortalama kan kaybı 250 ml. olup transfüzyon uygulanmadı. Parsiyel nefrektomi'de 600 ml. kan kaybı yine transfüzyon gerektirmedi. Sağ radikal nefrektomi yapılan 1 olgudaki safra kesesi taşları için aynı portlardan laparoskopik kolesistektomi de gerçekleştirildi. Ortalama yatış süresi 4 gün olarak saptandı.

Renal pelvis tümörü olan 1 olguda laparoskopik sağ radikal nefroüretrektomi uygulandı. Bu olguda önce litotomi pozisyonunda transüretal yolla üreter orifis ağzı koterize edilere, etraf sağlam mukozaya ile beraber kesildi (unroofing). Daha

sonra hasta pozisyon verilerek hand assisted laparoskopik nefroüretrektomi tamamlandı ve tüm piyes ureterle birlikte intakt olarak çıkartıldı. Bu olguda pozisyon verme ile ilgili süreler çıkartıldığında toplam ameliyat süresi 4 saat, kan kaybı ise 160 ml. idi.

### SONUÇ :

Böbrek Kanserinde laparoskopik cerrahi gelişmiş birçok merkezde rutin uygulanır hale gelmiştir. Bu merkezlerde T 1 evre böbrek kanserinde laparoskopik radikal nefrektomi'nin altın standart olduğu ifade edilmektedir. Hand assisted radikal nefrektomi daha kolay ve emin bir yöntem olarak gözükmektedir. Ancak bu yöntemin laparoskopik becerilerin gelişmesine katkısı yoktur. Bu nedenle bazı merkezlerde transperitoneal standart veya retroperitoneoskopik yöntem tercih edilmektedir. Retroperitoneal teknikte çalışma sahası daha sınırlı olduğu için diğerlerine göre daha zor olduğu söylenebilir. Piyesin tümüyle intakt olarak çıkartılmasını tercih edenlerin yanısıra morsellasyonu tercih edenler de vardır. İntakt çıkarmayı tercih edenler, bu şekilde açık ameliyatta olduğu gibi tümör evrelemesinin daha iyi yapılabileceğini ve morsellasyonda port yeri metastazı riski olmayacağını ifade ederlerken, morsellasyonu tercih edenler ise Lap Sac gibi iyi kalitedeki torbalarda morsellasyonun komplikasyonuz gerçekleştirildiğini, port yeri metastazlarının anektodal olduğunu ve bu uygulamada hastada 7 cm.lik insizyonun olmayışının avantajlarını savunmaktadırlar.

Laparoskopik Parsiyel nefrektomi ise uygulanması çok zor olan bir tekniktir. Böbrek arteri klampe edilmeden işlemin gerçekleştirilmesi zordur. İntrakorporeal olarak böbreğin soğutulması oldukça zordur. Sıcak iskeminin emniyetli olan saat süresinde de laparoskopik yolla işlemi tamamlayabilmek bir o kadar zor gözükmektedir. Bu yöntem daha çok çapı 3 cm.den küçük, periferik yerleşimli tümörlerde tercih edilmelidir ve çok deneyim gereklidir. Hand assisted teknik daha emin ve kolay gibi gözükmektedir.

Sonuçta laparoskopik radikal nefrektomi hangi yolla yapılırsa yapılsın, açık cerrahiye üstünlükleri olan bir yöntemdir. Kısa yatış süresi, küçük insizyon nedbesi, daha az kan kaybı en önemli avantajları

olarak gözükürken, ameliyat süreleri, komplikasyonlar ve uzun takiplerdeki onkolojik sonuçlar açık cerrahiyle hemen hemen aynıdır. Laparoskopik parsiyel nefrektomi ise halen daha çok deneyim ve donanım gerektiren bir yöntem olup ileride güçlülüklerin aşılacağı beklenmektedir.

#### Kaynaklar;

- 1) Dunn M.D., Portis A.J., Shalhav A.L., Elbahnasy A.M., Heidorn C., McDougall E.M., Clayman R.V. : Laparoscopic versus open radical nephrectomy : A 9-year experience. *J.Urol.*, 164: 1153-1159, 2000
- 2) Soulie M., Salomon L., Seguin P., Mervant C., Mouly P., Hoznek A., Antiphon P., Plante P., Abbou CC. : Multi-institutional study of complications in 1085 laparoscopic urologic procedures. *Urology*, 58(6) : 899-903, 2001
- 3) Nakada S.Y., Fadden P., Jarrard D.F., Moon T.D.: Hand-assisted laparoscopic radical nephrectomy: Comparison to open radical nephrectomy. *Urology*, 58(4) : 517-520
- 4) Nelson C.P., Wolf J.S. :Comparison of hand assisted versus standard laparoscopic radical nephrectomy for suspected renal cell carcinoma. *J.Urol.*, 167 : 1988-1994, 2002
- 5) Landman J., Lev R.Y., Bhayani S., Alberts G., Rehman J., Pattaras J.G., Figenshau R.S., Kibel A.S., Clayman R.V., McDougall E.M. : Comparison of hand assisted and standard laparoscopic radical nephroureterectomy for the management of localized transitional cell carcinoma. *J.Urol.*, 167 : 2387-2391, 2002
- 6) Lee D.I., Landman J. : Novel approach to minimizing trocar sites during challenging hand-assisted laparoscopic surgery utilizing the Gelport: Trans-Gel instrument insertion and utilization. *J.Endourol.*, 17(2) : 69-71, 2003
- 7) McDougall E.M. : Laparoscopic nephroureterectomy : coming of age. AUA Kurs notları, 33PG, Laparoscopic oncology:Renal and Adrenal, 2003, Chicago
- 8) Landman J.: Laparoscopic wedge excision: Do we have the tools? AUA Kurs notları, 33PG, Laparoscopic oncology:Renal and adrenal, 2003, Chicago
- 9) Fadden P.T., Nakada S.Y. : Hand-assisted laparoscopic surgery. *Urol.Clin.North America* : 28(1): 167-176, 2001
- 10) Gill, I.S. : Laparoscopic radical nephrectomy for cancer. *Urol. Clin.North America* : 27(4): 707-719, 2000
- 11) Rassweiler J.J., Abbou CC, Janetschek G., Jeschke K.: Laparoscopic partial nephrectomy: The european experience. *Urol.Clin.North America* : 27(4): 721-736, 2000
- 12) Gill I.S. : Retroperitoneal laparoscopic nephrectomy. *Urol. Clin. North America* : 25(2): 343-360, 1998
- 13) Clayman R.V. : Laparoscopic radical nephrectomy: Transperitoneal and retroperitoneal. AUA Kurs notları, HO234 PG, Laparoscopic organ ablative urology, Orlando, 2002
- 14) Bishoff J.T., Allaf M.E., Kirkels W., Moore R.G., Kavoussi L.R., Schroeder F. : Laparoscopic bowel injury : incidence and clinical presentation. *J.Urol.* , 161: 887-890, 1999
- 15) Chan D., Bishoff J.T., Ratner L., Kavoussi L.R., Jarrett T.W. : Endovascular gastrointestinal stapler device malfunction during laparoscopic nephrectomy : early recognition and management. *J. Urol.*, 164(2) : 319-321, 2000
- 16) Clayman R.V., Kavoussi L.R., Soper N.J., Dierks S.M., Meretyk S., Darcy M.D., Roemer F.D., Pingleton E.D., Thomson P.G., Long S.R.: Laparoscopic nephrectomy:initial case report. *J.Urol.*, 146(2):278-282, 1991
- 17) Castilho L.N., Fugita O.E., Mitre A.I., Arap S. : Port site tumor recurrences of renal cell carcinoma after videolaparoscopic radical nephrectomy. *J.Urol.*, 165(2): 629-630
- 18) Barrett P.H., Fentie D.D. : Longer follow-up for laparoscopic radical nephrectomy with morcellation for renal cell carcinoma. *J.Endourol.*, 13: A62, 1999
- 19) Wolf S.W. :Physiology of the pneumoperitoneum and pnömoretroperitoneum. Laparoskopik Üroloji Kurs notları: 1-6, Washington University, St.Louis, Haziran 2001
- 20) Ono Y., Kinukawa T., Hattori R. : The long term outcome of laparoscopic radical nephrectomy : the Nagoya experience. *J.Urol.*, 158: 719-723, 1997
- 21) Sosa R.E., Nakada S.Y., Shichman S.J., Pizzo J.D. : Introduction to Laparoscopy. AUA Kurs notları, HO219, Orlando, 2002